

ARTÍCULO EXTRAÍDO

¿Es la cirugía láser endoluminal de várices de miembros inferiores, exclusiva para las safenas?

AUTOR:

DR. CÉSAR A. CARMELINO MAYORGA* / DR. JUAN A. FLORES CABRAL**

DRA. REYNA BOGGIANO**

Correspondencia: ccarmelinomd@yahoo.com

Recibido: enero 2010

Aceptado: febrero 2010

Resumen

Introducción: La cirugía de várices ha experimentado a través de los años muchísimos avances, en busca de ser menos cruenta, con menores complicaciones, menor estancia hospitalaria, donde predomine la menor cantidad de incisiones y la mayor estética posible.

Objetivo: Mostrar que la cirugía láser endoluminal puede ser perfectamente empleada en otros sectores diferentes a la safena interna y externa.

Material y métodos: Utilizamos en nuestro trabajo un equipo de Láser Diodo con longitud de onda 980 nm, con una fibra óptica de 400 micras; las potencias aplicadas variaron según las características de la piel en la zona a tratar en pacientes portadores de insuficiencia venosa crónica con patología varicosa. Técnica operatoria: se prepara al paciente antes de internarse; es hospitalizado en ayunas una hora antes del procedimiento. En sala de operaciones se le monitorea, se coloca una línea venosa periférica y se administra la anestesia de acuerdo con la conveniencia de cada paciente y la posible duración de la cirugía. La vena safena se aborda en la mayoría de los casos desde el maleolo interno, a veces abordamos desde la región patelar.

Resultados: La tasa de éxito en oclusión safena interna fue del 98% y la oclusión apreciada en el post operatorio en los lagos varicosos fue de 100% en el 94% de pacientes, en el 6% de pacientes pudimos apreciar algunos de los sectores tratados que no habían sido ocluidos y que requirieron procedimientos adicionales en consultorio.

Discusión: Es cierto que se puede recurrir a la cirugía convencional o a la cirugía video endoscópica, pero en nuestro trabajo partimos de la premisa de que la cirugía láser podría ser menos agresiva y dañar menos la piel, lo que nos puede permitir una cirugía menos demorada.

Conclusiones: La evolución natural de la ciencia médica tiende a ser cada vez más humana en sus procedimientos; por lo que esta especialidad es una de las más privilegiadas en cuanto a los avances en la cirugía venosa asistida por video endoscopia, láser y radiofrecuencia.

Palabras clave: Cirugía láser, várices, endoscópico, oclusión, patelar.

*Cirujano Cardiovascular. Encargado de Cirugía Venosa de Venocentro-Centro Médico Avendaño. Lima.

**Cirujanos de Venocentro-Centro Médico Avendaño. Lima.

Trabajo ya publicado en Rev Mex Angiol 2007;35(3):108-117. Reproducido en esta revista con las autorizaciones correspondientes.

Abstract

Is the endoluminal laser surgery of varices of inferior members exclusive for saphenous veins?

Introduction: Varicose veins surgery has experienced through the years many advances, in looking for to be less cruel, with smaller complications, minor hospital stay, predominance of less incisions and greater possible esthetic result.

Objective: To show that endoluminal laser surgery can perfectly be used in other sectors different from the internal and external saphenous vein.

Material and methods: We have used in our work an equipment of Laser Diode with wavelength 980 nm, an optical fiber of 400 microns; applied powers varied according to the characteristics of the skin in the zone to treat, in carrying patients of chronic venous insufficiency with varicose pathology. **Operating technique:** The patient is prepared before entering hospital; he is hospitalized unfed an hour before the procedure. He is checked in operating theater, a peripheral venous line is placed and anesthesia is administered according to each patient convenience and possible surgery duration.

Saphenous vein is boarded in most of the cases from internal malleolus, sometimes we approached from the patellar region.

Results: The rate of success in internal saphenous vein occlusion was 98%; and the appreciated occlusion in post operating in the varicose places was 100% in 94% of patients, in 6% of patients we could appreciate some of the treated sectors that had not been occluded and that required additional procedures in doctor's office.

Discussion: It is certain that can be appealed to conventional or video endoscopic surgery, but in our work we depart from the premise of laser surgery could be less aggressive and to damage less skin, which can allow a less delayed surgery.

Conclusions: The natural evolution of medical science tends to be every time more human in its procedures; reason why this specialty is one of the most privileged as far as the advances in the venous surgery video endoscopic, laser and radio frequency attended.

Key words: Laser surgery, varicose vein, endoscopic, occlusion, patellar.

INTRODUCCIÓN

La cirugía al igual que todo el resto de la medicina, ha experimentado a través de los años muchísimos avances, sobre todo en la última década, donde los cambios son más rápidos y donde la súper especialización es la tendencia en todos los ámbitos de la profesión médica. Asistimos a una medicina cada vez menos invasiva que busca ser menos cruenta, con menores complicaciones, con menor estancia hospitalaria y en medio de todo ésto, se intenta que en esta búsqueda predomine la menor cantidad de incisiones y la mayor estética posible(1).

La cirugía de várices no es ajena a todo este avance médico, es por ello, que desde las primitivas sangrías hasta la safenectomía de Mayo(2) y la fleboextracción de Muller(3), hemos visto considerables avances y es durante los últimos siete años que se ha venido desarrollando y difundiendo la cirugía láser endoluminal de safena como nueva alternativa a la safenectomía en el

tratamiento de la insuficiencia venosa crónica; con resultados muy alentadores y no sólo comparables o mejores en su tasa de éxitos a los métodos tradicionales, sino que, con menor tasa de complicaciones, menor estancia hospitalaria, menor tiempo operatorio, menores recidivas y con resultados más estéticos. El inicio de la cirugía láser endoluminal viene desde 1998 con las experiencias de Carlos Bone y Salat(4-5) y desde allí se han venido publicando cada año cientos de artículos de trabajos desarrollados en todas partes del mundo.

Se estableció y se mostró en la literatura médica que la cirugía endoluminal ha sido exclusivamente empleada para la ablación de la safena interna y eventualmente para la safena externa. Nosotros, a través de nuestro trabajo, planteamos que la cirugía láser es útil en el tratamiento de las grandes várices de diferentes tipos y no sólo en safenas, para ello mostramos nuestra experiencia de cuatro años de trabajo en cirugía láser para todo tipo de várices gruesas, como lagos varicosos de tipo tributarias, colaterales y perforantes.

Mostramos en nuestro trabajo que la cirugía venosa por láser no tiene que ser patrimonio exclusivo de la safena y que en la cirugía de grandes várices y en las peores clases funcionales CEAP, es aún menos agresiva y ofrece mejores resultados que el *stripping* convencional.

OBJETIVO

Queremos mostrar a través de este trabajo que la cirugía láser endoluminal puede ser perfectamente empleada en otros sectores diferentes a la safena interna y externa y los resultados y la evolución del paciente con la cirugía láser endoluminal en grandes lagos varicosos; várices colaterales, tributarias y perforantes son mejores que en la cirugía convencional, tanto en la parte estética como funcional, permitiendo una cirugía menos demorada y más efectiva, con menores complicaciones, menos efectos adversos y con menor daño de tejidos vecinos.

Además este tipo de cirugía se puede realizar en forma perfectamente ambulatoria sin necesidad de hospitalización.

MATERIALES Y MÉTODOS

Se seleccionaron para el presente estudio todos los pacientes portadores de insuficiencia venosa crónica con patología varicosa, que hemos operado por cirugía láser para várices de miembros inferiores, desde abril de 2003 hasta marzo de 2007; siendo incluidos solamente todos aquellos pacientes en los cuales se realizó además de la ablación de la safena interna y/o externa, el tratamiento por cirugía láser endoluminal de los lagos varicosos.

Fueron excluidos para este estudio los pacientes en los que se había realizado cirugía láser exclusivamente para la vena safena interna o externa como único procedimiento sin necesidad de procedimientos adicionales para venas varicosas, además de los pacientes donde se necesitó realizar safeno extracción, pacientes donde fue realizado algún tipo de *stripping* de cualquier tipo de vena varicosa o lago venoso, tampoco fueron considerados aquellos pacientes que se oponían al empleo del láser como método terapéutico.

Utilizamos en nuestro trabajo un equipo de Láser Diodo con longitud de onda 980 nm; como sistema de suministro de la energía usamos una fibra óptica de 400 micras. Las potencias aplicadas variaron según el grosor de la vena, proximidad con la piel, cantidad de tejido celular subcutáneo, características de la piel en la zona a tratar, ubicación supra o infra patelar, etc.,

según el caso empleamos potencias desde 6 hasta 14 watts como máximo. Para decidir la indicación médica de optar por el uso del láser como tratamiento, nuestra indicación quirúrgica va orientada a realizar ablación sólo en safenas magnas marcadamente dilatadas e incompetentes, donde la indicación hubiese sido la de realizar safenectomía, así como en los lagos varicosos donde la indicación hubiese sido la extirpación y ligadura de los paquetes varicosos. Hemos evitado siempre tratar safenas con diámetros límites como 6 mm o con discreta dilatación o con incompetencias leves a moderadas. Como criterio de selección, en el caso de los paquetes varicosos, escogimos para trabajar aquellos pacientes cuyos lagos varicosos eran considerablemente grandes y tortuosos, donde la cirugía de *stripping* dejaría indudablemente grandes marcas y cicatrices, con abundante sangrado, así el láser evitaría mayor daño de fibras linfáticas y nerviosas. Igualmente fueron candidatos de elección aquellos pacientes con estadios avanzados de la insuficiencia venosa, con exzemas crónicas, piel pigmentada, adelgazada, endurecida y con úlceras abiertas o cerradas; estos casos definitivamente han sido siempre obstáculos dentro de la cirugía convencional en los que los pacientes tienen la posibilidad de incrementar el daño tisular sobre una piel de mala calidad, lo que nos dificulta la libertad de acceso a estas áreas. Por tanto buscamos una alternativa menos invasiva.

Desde abril de 2003 hasta marzo de 2007 hemos operado por cirugía láser endoluminal un total de 457 pacientes portadores de enfermedad varicosa, que corresponden a un total de 638 miembros inferiores, correspondientes a 139 pacientes de sexo masculino y 318 de sexo femenino. La edad promedio de los pacientes fue de 60,4 para el sexo masculino y de 51,6 para el sexo femenino. Todos estos casos corresponden a pacientes donde se operó con láser endoluminal safenas internas o externas y además venas varicosas por la misma técnica empleada para la safena.

Todas las cirugías fueron realizadas en forma ambulatoria en 365 pacientes se utilizó anestesia regional epidural y en 92 pacientes la anestesia local más neuroleptoanalgesia; esto según el criterio de la extensión y duración del trabajo, siempre previa evaluación preanestésica.

Como límite superior hemos tratado venas safenas internas con diámetro de hasta 2,5 centímetros y lagos varicosos de hasta 3 centímetros de diámetro.

Para la selección fueron considerados aquellos pacientes portadores de insuficiencia venosa crónica con enfermedad de safena y portadores de lagos varicosos dependientes de perforantes, colaterales y tributarias de safenas, que fueron susceptibles de ser operados por láser en los cuales procedimos al tratamiento de los re-

flujos axiales largos de safenas y a continuación en el mismo acto operatorio pasamos a tratar los paquetes varicosos, pero siempre realizando la cirugía enteramente con láser endoluminal sin recurrir a la extirpación de várices.

TÉCNICA OPERATORIA

Todos los pacientes son minuciosamente examinados en la primera consulta, se les realiza doppler en el consultorio y luego realizamos estudio de ecodoppler para mapeamiento y marcación preoperatoria; es de suma importancia un adecuado estudio para tener seguridad de la permeabilidad venosa profunda, saber el grado de reflujo de la unión safeno femoral, saber si el paciente tiene ramos tributarios del cayado dilatados y/o insuficientes, conocer los diámetros de safenas internas y externas, estudiar las perforantes en todos sus sectores y saber el punto de origen de cada uno de los golfos varicosos; así como determinar si estos lagos venosos son dependientes de safena o de un ramo de la unión safeno femoral o dependen de una perforante, que podría también ser resuelta por técnica endoluminal. Esta nutrida información es totalmente necesaria, con todos estos datos el paciente tendrá un adecuado abordaje orientado a cada uno de los puntos de reflujo, con lo cual se garantizará el mejor éxito operatorio y

se disminuirá radicalmente la recidiva, tratando cada punto de origen de la enfermedad.

Previamente al ingreso hospitalario el paciente es fotografiado y marcado con plumón de tinta oscura según los hallazgos clínicos y ecográficos, marcando golfos varicosos, venas varicosas de tipo colaterales y tributarias, recorridos safenos, ejes largos y perforantes (Fig. 1 y 2). Luego es hospitalizado en ayunas una hora antes del procedimiento. En sala de operaciones; se le monitoriza, se coloca una línea venosa periférica y se administra la anestesia que puede ser según el caso con neuroleptoanalgesia más anestesia local o con anestesia regional epidural; ésto se decide de acuerdo con la conveniencia de cada paciente y de acuerdo con la posible duración de la cirugía, si la cirugía es restringida a safena sin necesidad de trabajar en cayados y con golfos varicosos en pocos territorios; preferimos la anestesia local más sedación. Cuando el procedimiento requiere trabajar la unión safeno femoral o safeno poplíteo y los golfos varicosos están diseminados en ambos miembros; preferimos el bloqueo regional. Nosotros de rutina operamos los dos miembros inferiores en el mismo acto operatorio. Cabe resaltar que los bloqueos siempre son por períodos relativamente cortos, de manera que al concluir la cirugía el paciente deberá estar ya en condiciones de mover las piernas, pudiendo hacer los primeros ejercicios inmediatamente y estar en condiciones de alta hospitalaria dos horas después de

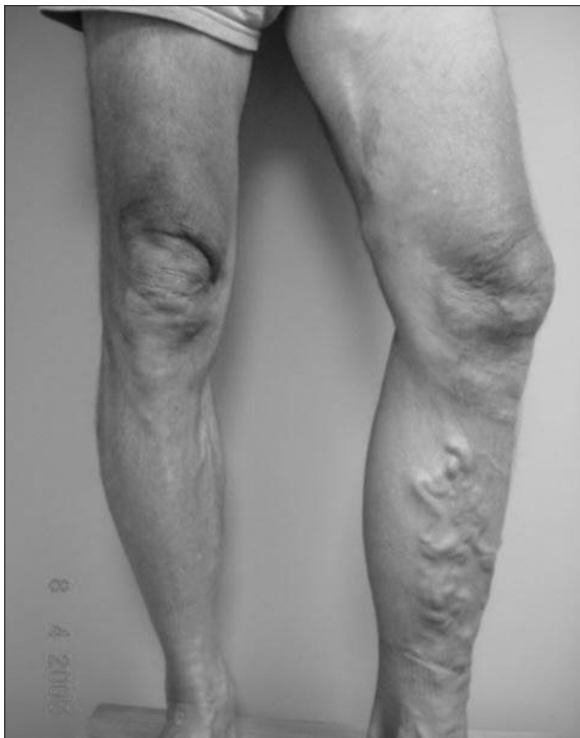

Figura 1: Paciente preoperatorio

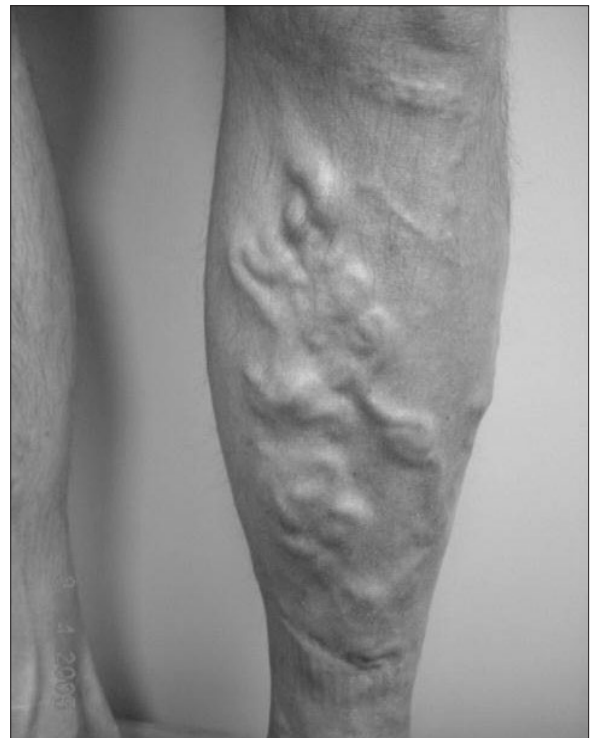

Figura 2: Paciente preoperatorio vista detallada

terminada la cirugía.

La vena safena es abordada en la mayoría de los casos desde el maleolo interno, a veces abordamos desde la región patelar, por medio de una punción con catéter de punción venosa, por técnica de Seldinger se introduce la fibra óptica de 400 μm hasta localizarla a 2 centímetros de la unión safeno femoral, nos ubicamos en el punto exacto por la luz guía, la cual desaparece al momento de su ingreso a la femoral y comprobamos por apoyo ecográfico la posición de la fibra para evitar cualquier daño al sistema venoso profundo. En los casos que requerimos trabajar a cielo abierto en la unión safeno femoral, luego de la colocación de la fibra, procedemos a la disección, ligando todas las tributarias y posteriormente desconectamos la safena bien próxima a la válvula ostial. Antes de iniciar el laseo, hacemos la inyección de suero fisiológico helado a tres grados centígrados para proteger la piel y los planos superficiales y para despegar la vena safena de su fascia, evitamos de esa manera posibles quemaduras y facilitamos el contacto entre las paredes venosas para un mejor resultado. En el caso de que el procedimiento sea realizado con anestesia local combinamos el suero helado con el anestésico haciendo anestesia tumescente en todo el recorrido donde se realizará el tratamiento endoluminal.

Iniciamos el cierre de la safena magna disparando el láser en sistema continuo con potencias de 10 a 14

watts, se viene retirando la fibra a razón de 2 a 3 mm por segundo, cada cierto tiempo vamos comprobando que la safena esté con resistencia al intentar regresar la fibra, lo que demuestra que este sector está siendo ocluido, la potencia se suministra según los diámetros de la vena a ser laseada, así a mayores diámetros utilizamos mayores potencias, en la región infra patelar disminuimos las potencias a un promedio de 6 a 9 watts para evitar dañar el nervio safeno que siempre acompaña a la vena, además de la posibilidad de dañar los planos superficiales de la piel.

En los casos que no se consigue el pasaje ascendente de la fibra óptica se puede optar por usar la vía retrograda desde la unión safeno femoral en dirección distal; en estos casos se requerirá de pasar un catéter guía y un introductor debido a la presencia de las válvulas y dada la rigidez de la fibra existe mucha facilidad de perforar la vena y terminar dañando tejidos aledaños. La técnica en los sectores de golfos varicosos por su propia naturaleza de gran irregularidad anatómica necesitan de múltiples punciones escalonadas ya que por sus propias tortuosidades, es imposible que la fibra óptica pase por todo su recorrido por punción única, por lo cual siempre con la técnica de Seldinger y con fibra de 400 μm , vamos realizando punciones progresivas, recuperamos sangre inmediatamente a cada punción y vamos introduciendo la fibra por cada sector y procedemos al laseado en forma secuencial en cada sector y siempre

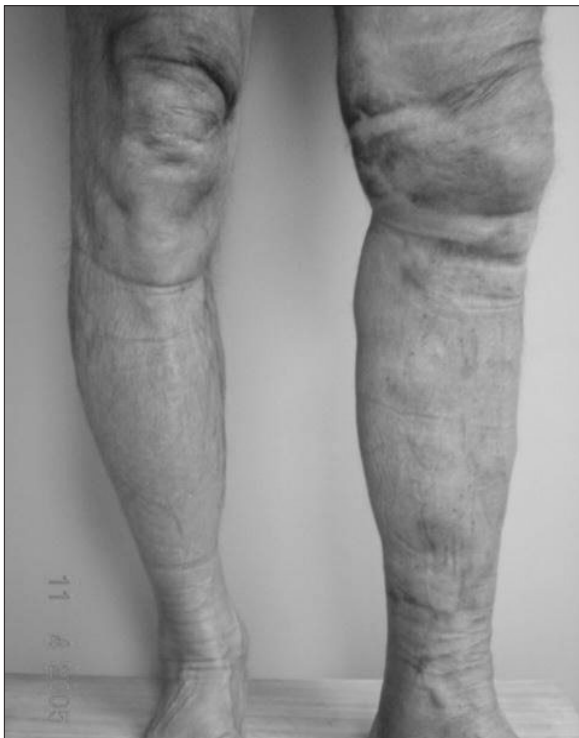

Figura 3: Post operatorio segundo día

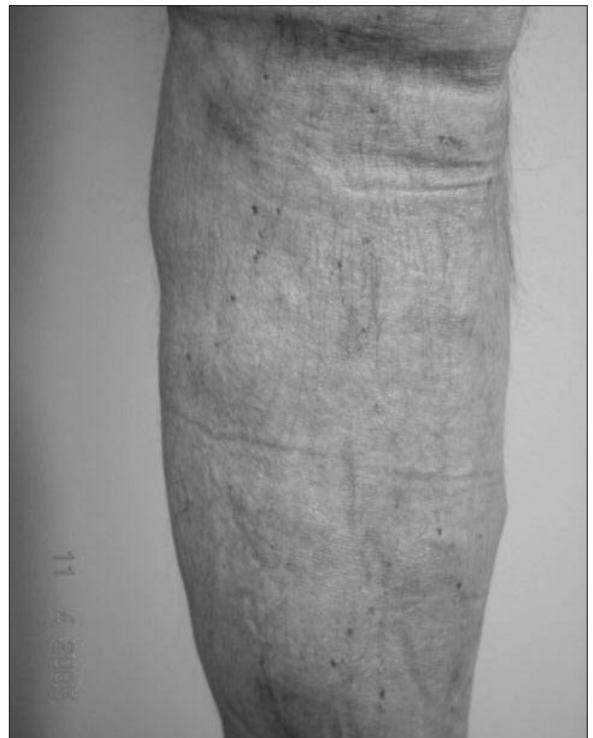

Figura 4: Post operatorio segundo día vista detallada

verificando la oclusión del segmento mediante la resistencia creada en forma inmediata al intentar regresar la fibra óptica. En la medida de lo posible siempre protegemos adecuadamente los planos superficiales por medio de inyección de suero helado, adecuada compresión sobre el sector siendo tratado para evitar que la fibra toque la pared superior de la vena y la pueda perforar y adecuadas potencias y tiempos de exposición de láser lo suficientes para obliterar el sector enfermo sin causar daño de estructuras vecinas ni quemaduras. Los várices de tipo colaterales, tributarias y lagos venosos los hacemos bajo visión directa observando la luz guía, pero en el caso de las venas perforantes hacemos el láser bajo guía ecográfica para ubicar que estamos exactamente sobre la zona sin llegar al sistema venoso profundo.

En todo este proceso es imprescindible que la vena esté ocupada por sangre pues el láser para actuar necesita de sangre(6), la luz del láser se absorbe por el pigmento, por la oxihemoglobina y por la desoxihemoglobina, creando un incremento de temperatura y la formación de burbujas en la ebullición que conseguirán el daño térmico sobre la íntima, mediante la desnudación del endotelio con degradación del colágeno, preservando la adventicia venosa, lo cual permitirá la fibrosis y posterior obliteración del sector tratado. En caso de no estar la vena ocupada por sangre la fibra se adosará a una de las paredes y continuará actuando

sobre la pared llevando a la ruptura en ese sector, en el post operatorio se asistirá a grandes equimosis y hematomas con una vena rota en algunos puntos y por sectores permeable, con posibilidad de recanalizar.

Terminada la cirugía colocamos contención elástica con vendaje elástico o con media elástica de 20 a 30 mm/Hg, inmediatamente el paciente inicia suaves ejercicios, hasta estar en condiciones de caminar con seguridad y es dado de alta máximo dos a tres horas después de terminado el acto operatorio, pudiendo deambular desde el primer momento, realizamos control y curación al día siguiente y desde este momento nuestro paciente está totalmente listo para reincorporarse a sus rutinas habituales, la media de compresión graduada la deberá usar por cuatro semanas y de ser necesario, desde el quinto día de post operatorio inicia un ciclo de seis a ocho sesiones de terapia física, con el uso de ultrasonido y drenaje linfático como ayuda para disminuir la inflamación y acelerar la recuperación de las zonas de endurecimientos, propias del trabajo con láser, a las cuatro semanas los pacientes son nuevamente fotografiados (Figuras 3 y 5). Se realiza el seguimiento

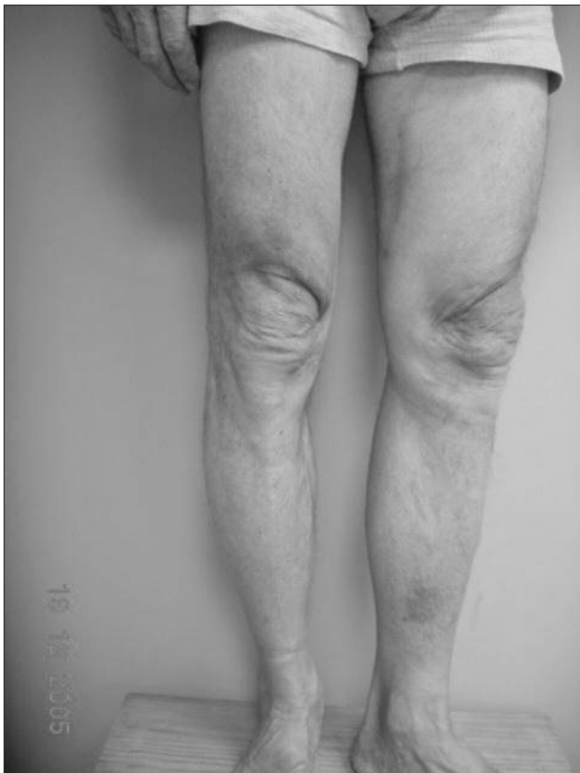

Figura 5: Paciente post operatorio tardío

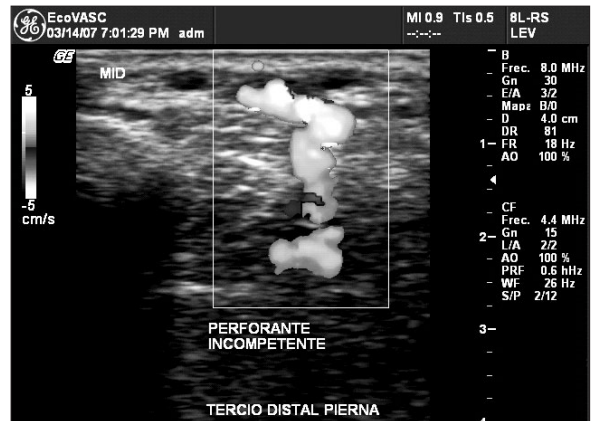

Figura 6: Perforante preoperatorio

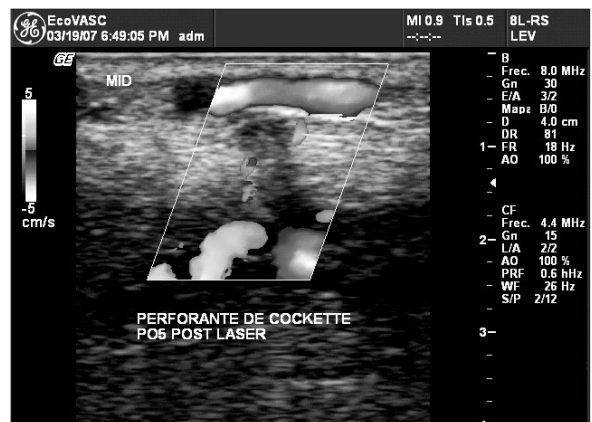

Figura 7: Perforante postoperatorio

de los pacientes cada semana el primer mes y luego son evaluados cada tres meses hasta completar el primer año y luego citados una vez al año. Para verificar el cierre de la safena y los segmentos tratados, les hacemos eco doppler de control a los 30 días de cirugía, a los tres meses, a los seis meses y luego anualmente.

RESULTADOS

Los pacientes han tenido diferentes necesidades quirúrgicas, en toda nuestra experiencia, hemos asistido a pocos casos donde el paciente requiere un trabajo limitado exclusivamente a la safena interna, la gran mayoría de los casos han requerido de trabajar golfos varicosos concomitantes, perforantes, colaterales, venas tipo Giacomini, reflujo severos de ramos tributarios de unión safeno femoral e incompetencias con dilataciones de safenas externas (Figura 6).

Hemos operado pacientes en estadio CEAP 6 con úlcera activa, pacientes con úlcera cerrada, con grandes cambios tróficos, exzemas crónicas por insuficiencia venosa; casos en los que el abordaje en tejidos tan debilitados por medio de incisiones, ocasionaría abundante sangrado y posiblemente mayor daño dérmico. También hemos operado algunos casos con displasias vasculares como una hipoplasia del sistema venoso profundo con várices secundarias sangrantes y un caso de complicaciones de Klippel Trenaunay.

La tasa de éxito en oclusión safena interna fue del 98% y la oclusión apreciada en el post operatorio en los lagos varicosos fue del 100% en el 94% de pacientes, en el 6% de pacientes pudimos apreciar algunos de los sectores tratados que no habían sido ocluidos y que requirieron procedimientos adicionales en consultorio. El suceso lo medimos por el examen médico que muestra todos los sectores laseados ocluidos y por el control ecográfico que deberá documentar la ablación

de lagos y perforantes, además de las safenas (Figuras 7 y 11).

Como complicaciones menores hemos visto equimosis, inflamaciones e induraciones en áreas tratadas, así como pequeñas quemaduras y en pocos casos aislados, pigmentaciones transitorias; la lesión de nervio safeno en el 13% de casos durante nuestro primer año de trabajo, cifra que logramos disminuir a menos del 2% a partir del segundo año de experiencia.

Tuvimos celulitis en siete pacientes, todas estas complicaciones han sido transitorias con evolución favorable; la única complicación mayor que hemos tenido fue una paciente que hizo un absceso en cara interna del muslo que requirió de drenaje y tratamiento antibiótico evolucionando favorablemente.

El tiempo de estancia hospitalaria fue de cuatro a seis horas de promedio, incluyendo el periodo intra operatorio. En todos los casos las cirugías fueron ambulatorias pudiendo todos los pacientes salir de alta a las dos a tres horas de terminada la cirugía.

En el período post operatorio entre el tercer y quinto día post cirugía láser, iniciamos un programa de terapia física(7-8) que consta de un ciclo de seis a ocho sesiones de trabajo a razón de dos veces por semana, de 45 a 60 minutos de duración cada una, donde el paciente realiza ejercicios para optimizar la función venosa y linfática, recibe ultrasonido de 0.8 a 1.2 w/cm² por 5 a 10 minutos sobre las zonas de induraciones que se pudieran presentar, luego se le realiza drenaje linfático manual según protocolo de Leduc(9) corriente analgésica y se le coloca una bota de compresión neumática secuencial de 11 cámaras para ayudar a la reabsorción de cualquier edema residual. Concluyendo la terapia la fisioterapeuta trabaja en la orientación al paciente de la contención elástica con medias elásticas de compresión graduada y en las indicaciones de ejercicios para realizar en casa.

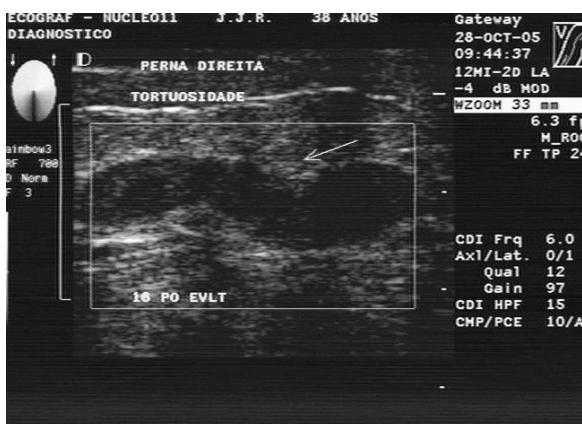


Figura 8: Lago varicoso ocluido post 18 días de láser

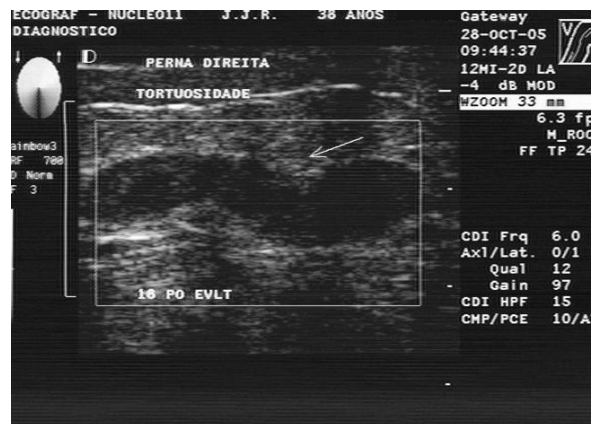

Figura 9: Lago varicoso parcialmente ocluido post 18 días de láser

DISCUSIÓN

Para la decisión de usar el láser endoluminal como método de trabajo más allá de la necesidad de resolver aquellos casos complejos y de tejidos sumamente delicados, exzematosos que requieren solucionar su patología venosa, es cierto que se puede recurrir a la cirugía convencional o a la cirugía video endoscópica, pero en nuestro trabajo partimos de la premisa de que la cirugía láser podría ser menos agresiva y dejar menores marcas, producir menor daño en la piel y nos podría permitir una cirugía menos demorada. Siendo la cirugía venosa por láser un procedimiento bastante nuevo, resultado de la búsqueda de conseguir menores recidivas a un problema que afecta a casi la mitad de muchas poblaciones, donde los métodos convencionales han tenido complicaciones, que aunque menores llegan al 30% y la recurrencia al 25% (10-11) y en el láser la recidiva de safena interna es menor al 7%; ésto nos hizo plantearnos la hipótesis que usando el láser en los casos mas complicados, podríamos obtener los mismos beneficios que en los trabajos de safena interna. A pesar que en la cirugía de láser de safena todavía no hay consensos rígidos establecidos en la técnica operatoria, pues son solamente alrededor de siete años del primer reporte aparecido y la mayoría de estudios están llegando a cinco años como máximo(12-14), lo que hace que nos guiemos por la experiencia del resto de grupos y los propios resultados con la intención de homogenizar la técnica operatoria, pues con mayor razón no existen experiencias publicadas en el tratamiento de lagos varicosos, por lo tanto es difícil hablar de una técnica única.

La única referencia publicada de trabajo de troncos colaterales es de Navaro, Min y Bone(12) que hacen una experiencia de tratamiento láser en algunas ramas varicosas aisladas y al seguimiento de dos años constatan 100% de oclusión.

En casi todas las series publicadas los procedimientos son realizados a cielo cerrado, a pesar de safenas con reflujos ostiales y a pesar de que en estos estudios hay menor recidiva que con la safenectomía clásica(15), en nuestro caso preferimos trabajar en la unión safeno femoral cuando cumplimos cualquiera de los siguientes criterios; safena en sector de su desembocadura igual o mayor a 1 cm, reflujo ostial severo, tributarias muy dilatadas y/o insuficientes.

Creemos que trabajando en la desconexión safeno femoral podremos mejorar aún más la estadística, evitando recidivas por patología del cayado(16-18) y también evitamos la posibilidad de una tromboembolia pulmonar, de esta forma, luego de realizada la desconexión safeno femoral y el laseo de la safena, podemos proceder con mayor confianza al trabajo de los lagos varicosos(16-17-19).

La cirugía endoluminal por láser se indica en forma exclusiva a la safena interna, quedando el resto de golfos varicosos para otras técnicas como las mini incisiones o la escleroterapia; la FDA durante los primeros años de experiencia aprobó la cirugía láser sólo para safena interna. Del mismo modo nosotros también durante el primer año de trabajo dedicamos la cirugía láser al tratamiento exclusivo de la safena interna, pero conforme hemos podido ir encontrándonos con casos más complicados, hemos podido diversificar las posibilidades de la cirugía láser endoluminal a la safena externa y después decidimos ampliar nuestro trabajo a las várices de venas colaterales, golfos varicosos y también venas perforantes.

La cirugía de láser además nos ha permitido acceder a zonas donde hay grandes tortuosidades, donde se hace el trabajo en forma escalonada por medio de diversas punciones a diferentes alturas con resultados muy satisfactorios, sin embargo, todavía la FDA no ha aprobado la cirugía de láser a aplicaciones adicionales a

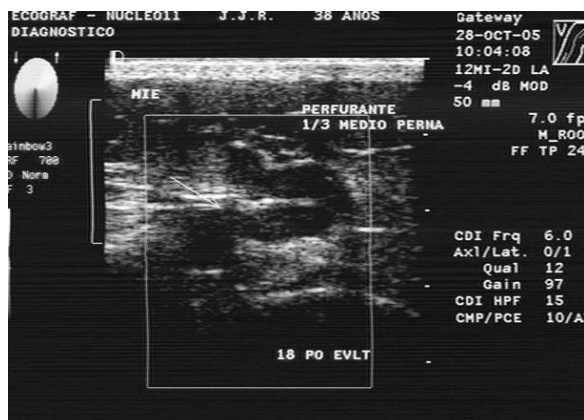

Figura 10: Perforante ocluida post 18 días de láser

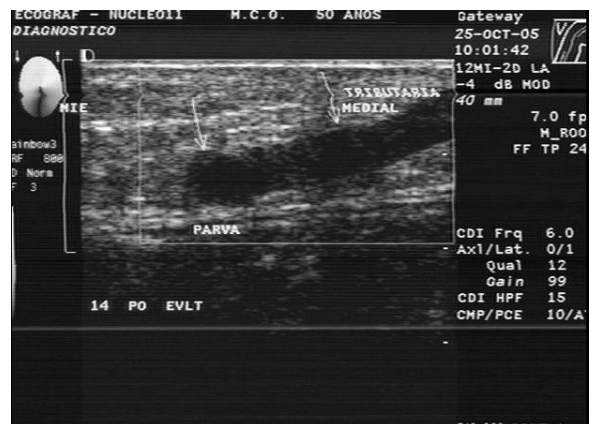


Figura 11: Safena externa y tributaria ocluidas post 14 días de láser

la safena interna y externa.

Estamos absolutamente convencidos de las bondades de la cirugía láser, que permite mejores resultados en los casos de grandes venas varicosas con grandes tortuosidades, que evitan el común trauma de lesionar en el arrancamiento fibras nerviosas y linfáticas, y ésta es, creemos, nuestra contribución al desarrollo de la especialidad.

Otra de las grandes ventajas de la cirugía endoluminal es que nos permite operar casos muy complicados, como aquellos con CEAP 4, 5 ó 6, esos casos de pacientes con edema venoso y linfático, pacientes con amplias alteraciones de cambios tróficos, con dermatosclerosis crónicas, con grandes zonas de fibrosis, con úlceras cicatrizadas o también abiertas, donde la cirugía convencional no puede dar un resultado siquiera razonable, pues la posibilidad de mayor daño tisular es evidente, pudiendo el paciente evolucionar más rápido a la úlcera por trauma quirúrgico que por la propia evolución natural de la enfermedad(17-19).

Otra ventaja de gran utilidad en este tipo de cirugía es la menor pérdida laboral del paciente la recuperación permite en algunos casos retornar a las labores habituales el mismo día, aunque preferimos que el paciente en las primeras 24 horas intente restringir el exceso de actividades, pudiendo a las 24 a 48 horas retornar a una rutina totalmente normal. Esto nos ahorra costos en estancia hospitalaria, dispensas de farmacia, pérdida laboral y, por supuesto, con la menor estadía dentro de los ambientes de hospitalización, se disminuye también los riesgos de las infecciones nosocomiales.

Hemos podido apreciar que muchas veces parte de las zonas trabajadas producen temporalmente una fibrosis localizada, estas áreas endurecidas se aprecian mucho menos voluminosas que antes del procedimiento, con tendencia casi siempre a ser aplanadas, a diferencia de la escleroterapia que forma zonas de fibrosis marcadamente abultadas. Las zonas duras en algunos casos llegan a resultar incómodo para el paciente, normalmente desaparecen progresivamente en el lapso de cuatro a seis meses; pero hemos observado que con ayuda de la fisioterapia post operatoria se ha disminuido notablemente el tiempo de recuperación del paciente post operado, se acelera la reabsorción de equimosis y la desaparición de los cordones fibrosos de las várices laseadas de cuatro a seis semanas(7-8-20). Además, hemos conseguido evitar algunas complicaciones por la posibilidad de que el paciente adopte en el post operatorio posturas inadecuadas, que conllevan a dolores crónicos y contracturas. También hemos podido asistir a la lesión de nervio safeno con relativa poca frecuencia en la primera serie de pacientes con 13% de incidencia en el primer año de trabajo y desde el segundo en adelante tenemos menos del 2%. Ésto es

importante, pues la posibilidad de lesiones temporales de nervio safeno nos obligan a tomar precauciones de todos modos, es menor que la estadística en la cirugía de safenectomía debajo de la rodilla donde se puede llegar al 39%(21).

Durante nuestro trabajo no hemos tenido casos de trombosis venosa profunda de territorio femoroiliaco, poplíteo ni tibioperoneos, si bien existe la posibilidad de esta complicación; aunque poco frecuente(22), en nuestro trabajo en solamente un paciente hemos tenido una trombosis de vena gastrocnemia que resolvió sin necesidad de anticoagulación ni secuelas(23).

La posibilidad de trombosis venosa profunda existe tanto en la cirugía láser como en la cirugía convencional donde puede llegar a el 5,3%, cifra que es bastante mayor a lo publicado con láser que muestra estadísticas de hasta el 2,3% de trombosis profundas(24-25).

Hemos encontrado un reporte de un caso aislado referente a un paciente que desarrolló una fístula entre la arteria sural y la safena menor post tratamiento de ablación láser(26).

CONCLUSIONES

La evolución natural de la ciencia médica que tiende a ser cada vez menos invasiva y cruenta en sus procedimientos, de ninguna manera ha excluida la cirugía venosa; por lo contrario, la especialidad es una de las más privilegiadas en cuanto a los avances en la cirugía venosa asistida por video endoscopia, láser y radiofrecuencia.

Es por ello que el láser usado en los últimos siete años nos ha permitido asistir a una cirugía, no sólo menos agresiva, sino también cada vez con menos recidivas.

Los estudios de la recidiva varicosa en las técnicas convencionales de safenectomía y mini incisiones varían, con estadísticas que van desde el 10 hasta el 25% de recurrencia en seguimientos de cinco años, mientras los estudios a cinco años con láser endoluminal a cielo cerrado de várices de miembros inferiores, han mostrado recidivas iguales o menores al 7%, como lo muestra el estudio de Min, Khilnani y Zimmet(14) donde llama la atención la baja recidiva tratándose de procedimientos realizados exclusivamente a cielo cerrado, bajo ninguna circunstancia este grupo, al igual que otros, han trabajado la unión safeno femoral a cielo abierto(12-14-27).

Pensamos que ligando la unión safeno femoral en caso de dilataciones considerables de la safena antes de su desembocadura con marcada insuficiencia ostial, podríamos disminuir más la posibilidad de recidiva. Además se muestra en diversos estudios que la reci-

diva siempre es precoz(28), a diferencia de la cirugía convencional, donde la recidiva siempre está entre el mediano y el largo plazo. Ésto permite detectar en los períodos iniciales a los pacientes que necesitaran alguna reintervención y poder decidir la repetición del procedimiento.

En nuestro trabajo mostramos que la cirugía láser endoluminal puede ser perfectamente aplicada a várices de miembros inferiores y no sólo a la safena, siendo una excelente alternativa para grandes golfos varicosos, várices colaterales y perforantes, evitamos gran parte del trauma que se ocasiona al hacer incisiones y extirpar, vemos menor daño de tejido linfático y de fibras nerviosas, con menor edema post operatorio y menor queja de parestesias, las marcas son bastante más pequeñas que con la técnica de mini incisiones y a pesar de que existen complicaciones, éstas son menores y resuelven en poco tiempo.

Concluimos que la cirugía láser endoluminal tiene otras aplicaciones dentro de la gran variedad de la presentación de la insuficiencia venosa crónica, con el mayor beneficio en los casos de pacientes más complicados como: grandes golfos varicosos, pacientes con eczemas por insuficiencia venosa, con grandes zonas pigmentadas e induradas, úlceras varicosas, síndrome postflebítico, venas postvaricorragias, así como aquellos pacientes que por su propia edad o patología debilitante tienen la piel muy adelgazada y friable.

Así también el láser tiene la ventaja de poder trabajar en casos donde el objetivo es resolver una complicación con el mínimo daño de los tejidos adyacentes, como sucede en el síndrome de Klippel Trenaunay, en los que por la gran cantidad de malformaciones concomitantes, se trata de mejorar la calidad de vida del enfermo con la menor agresión posible para resolver áreas de sangrado, también es útil en el caso de pacientes que tiene úlceras a repetición con una zona peri ulcerosa muy debilitada y friable o zonas de grandes golfos que ya han sido lugares de trombosis y/o sangrado. En estas situaciones la cirugía endoluminal no sólo resolverá el problema con la mínima agresión, sino que mejorará la calidad de vida del paciente. En todos estos casos usar la cirugía de extirpación nos dará mayor trauma de tejidos, áreas cruentas y daño dérmico.

En conclusión la cirugía láser endoluminal de várices de miembros inferiores es una nueva técnica para el tratamiento quirúrgico de la enfermedad varicosa, que permite una cirugía menos invasiva, menos cruenta, con menor sangrado o casi nulo, con menor tiempo operatorio, más estética, con menores complicaciones(27), con menor tiempo de estancia hospitalaria, con anestesia menos agresiva y duradera, con mejor y más rápida recuperación y con índices de recidiva iguales o menores que la cirugía convencional(14-28). Además

permite realizar casos más complicados(17-19). Pero como todo procedimiento quirúrgico debe ser realizado por cirujanos; además como toda cirugía tiene complicaciones. Sin embargo para conseguir óptimos resultados y disminuir al mínimo las intercurencias es importante el adecuado estudio y la correcta selección del paciente. Será de vital importancia conseguir a través de los estudios y futuras revisiones poder randomizar los procedimientos y homogenizar las técnicas, (24-29) con miras al beneficio de cirujanos y pacientes para aprovechar al máximo las ventajas de la cirugía láser endoluminal.

REFERENCIAS

1. Altmann CE, Sánchez CF, Tropper U. Tratado de Flebología y Linfología, Argentina 1997.
2. Pizano N. Flebología Práctica. Guías para el diagnóstico y el manejo de las enfermedades de las venas. Colombia 2003.
3. Muller R. Traitement des varices par phlébectomie ambulatoire. Phlébologie 1966; 19 (4): 277-79.
4. Boné SC. Tratamiento endoluminal de las várices con láser de diodo. Comunicación Ilustre Colegio Oficial de Médicos de Madrid. Jornadas de Fleboestética y Linfedema de la Sociedad Española de Medicina Estética. 1998.
5. Boné SC. Tratamiento de las várices con láser diodo. Estudio preliminar. Rev de la Soc Española de Med Estética 1999.
6. Proebstle TM et al. Thermal damage of the inner vein wall during endovenous laser treatment: key role of energy absorption by intravascular blood. Dermatol Surg 2002; 28 (7).
7. Carmelino C, Su Mund L. Programa de Fisiatría y Rehabilitación de Pacientes Post Operados por Láser Endoluminal. Comunicación XI Congreso Panamericano de Flebología y Linfología, Cancún, México 2004.
8. Gauto L. Tratamiento Kinésico post Cirugía Láser Intravenoso Comunicación XV Congreso Argentino de Flebología y Linfología, Mendoza, Argentina 2003.
9. Leduc A, Leduc O. Le Drainage Lymphatique Théorie et pratique. Edition Masson; 1978, 1991, 1995.
10. Critchley G, Handa A, Maw A, Harvey A, Harvey MR, Corbett CR. Complications of varicose vein surgery. Ann R Coll Surg Engl 1997; 79(2): 105-10.
11. Cesarone MR, Belcaro G, Nicolaidis AN, Geroulakos G, Griffin M, Incandela L, De SM, Sabetai M, Geroulakos G, Agus G, Bavera P, Ippolito E, Leng G, Di RA, Cazaubon M, Vasdekis S, Christopoulos D, Veller M. Real epidemiology of varicose veins and chronic venous diseases: the San Valentino Vascular Screening Project. Angiology 2002; 53(2):119-30.
12. Navarro L, Min RJ, Bone C. Endovenous laser: a new minimally invasive method of treatment for varicose veins preliminary observations using an 810 nm diode laser. Dermatol Surg 2001; 27(2): 117-22.
13. Min RJ, Khilnani NM. Endovenous laser treatment of saphenous

vein reflux. *Tech Vasc Interv Radiol* 2003; 6(3): 125-31.

14. Min RJ, Khilnani N, Zimmet SE. Endovenous laser treatment of saphenous vein reflux: long-term results. *J Vasc Interv Radiol* 2003;14(8): 991-96.
15. Kostas T, Ioannou CV, Touloupakis E, Daskalaki E, Giannoukas AD, Tsetis D, AN Katsamouris. Recurrent varicose veins after surgery: a new appraisal of a common and complex problem in vascular surgery. *Eur J Vasc Endovasc Surg* 2004; 27(3): 275-82.
16. Carmelino C, Ames J, Marticorena J, Flores JA. Láser Endoluminal de Várices de Miembros Inferiores. Experiencia de un año de trabajo. Comunicación XI Congreso Panamericano de Flebología y Linfología, Cancún, México 2004.
17. Carmelino C, Flores JA, Boggiano R. Cirugía láser endoluminal de várices de miembros inferiores, experiencia en el Perú. Comunicación IV Foro Venoso Latinoamericano, Paipa Colombia 2005.
18. Gauto L. Láser Intravenoso Comunicación XV Congreso Argentino de Flebología y Linfología, Mendoza, Argentina 2003.
19. Carmelino C, Ames J, Marticorena J, Flores JA. Rápida Cicatrización de Úlcera Varicosa Post Cirugía Láser Endoluminal reporte de un caso. Comunicación XI Congreso Panamericano de Flebología y Linfología, Cancún, México 2004.
20. Carmelino C, Su Mund L, Ames J. Lesión de Nervio Safeno en Pacientes Post Operados por Láser Endoluminal. Comunicación XI Congreso Panamericano de Flebología y Linfología, Cancún, México 2004.
21. Holme JB, Skajaa K, Holme K. Incidence of lesions of the saphenous nerve after partial or complete stripping of the long saphenous vein. *Acta Chir Scand* 1990;156(2):145-8.
22. Geza Mozes et al. Extension of saphenous thrombus into the femoral vein: A potential complication of new endovenous ablation techniques. *J of Vascular Surg* 2005, 41(1).
23. Carmelino. Comunicación en la Conferencia de Complicaciones de la Cirugía Venosa por Láser. XXXVIII Congreso Mexicano de Angiología y Cirugía Vascular. Puerto Vallarta, México 2006.
24. Kalra M and Gloviczki P. Fifteen years ago laser was supposed to open arteries, now it is supposed to close veins: what is the reality behind the tool? Perspectives in Vasc Surg and Endovasc Therapy 2006; 18(1): 3-8; discussion 9-10.
25. van Rij AM, Chai J, Hill GB, Christie RA. Incidence of deep vein thrombosis after varicose vein surgery. *Br J Surg* 2004; 91(12): 1582-85.
26. Timperman PE. Arteriovenous fistula after endovenous laser treatment of the short saphenous vein. *J Vasc Interv Radiol* 2004; 15(6): 625-27.
27. Kluner C, Fischer T, Filimonow S, Hamm B, Kroncke T. Endovenous treatment of primary varicose veins: an effective and safe therapeutic alternative to stripping? *Rofo* 2005; 177(2): 179-87.
28. Proebstle TM et al. Infrequent early recanalization of greater saphenous vein after endovenous laser treatment. *J of vasc surg* 2003; 38(3).
29. Mundy L, Merlin TL, Fitridge RA, Hiller JE. Systematic review of endovenous laser treatment for varicose veins. *Br J Surg* 2005; 92(10): 1189-94.